

Curso “Interpretación de imágenes médicas del tórax”

Durante los meses de invierno, los servicios de salud enfrentan un incremento significativo en las consultas por enfermedades respiratorias agudas, especialmente en poblaciones vulnerables como niños, adultos mayores y personas con comorbilidades. En este contexto, la radiografía de tórax se convierte en una herramienta diagnóstica clave para la evaluación rápida y efectiva de pacientes con sospecha de neumonía, bronquitis, exacerbaciones de enfermedades respiratorias crónicas y otras patologías torácicas.

Este curso tiene como objetivo fortalecer las competencias del personal médico y profesionales de salud en la interpretación básica y sistemática de radiografías de tórax, con un enfoque práctico orientado a la toma de decisiones clínicas durante la campaña de invierno. A través de revisiones anatómicas y revisión de signos radiológicos frecuentes, los participantes podrán mejorar su capacidad de identificar hallazgos radiológicos relevantes, diferenciar patrones comunes y urgentes, y contribuir a una atención más oportuna y eficiente.

El siguiente material de estudio tiene los siguientes objetivos y contenidos:

Objetivos

- ✓ **Evaluar la calidad de imagen y reconocer proyecciones e indicaciones**
 - Identificar las características de la calidad de imagen
 - Establecer los criterios radiológicos de evaluación de una Rx de Tórax
 - Describir proyecciones de Rx de Tórax y sus indicaciones
- ✓ **Abordar, analizar e interpretar la Rx de Tórax**
 - Sistematizar el abordaje de una Rx de Tórax
 - Reconocer la anatomía radiológica normal
 - Distinguir e interpretar signos radiológicos

Contenidos

- Introducción
- Calidad de Imagen
- Proyecciones en Rx de Tórax e Indicaciones
- Criterios Radiológicos
- Anatomía radiológica
- Cómo abordar una Rx de Tórax
- Signos Radiológicos Básicos

Introducción

La radiografía de tórax es un examen de diagnóstico por imagen ampliamente utilizado en medicina para evaluar el estado de los órganos y estructuras del tórax, como los pulmones, el corazón, los vasos sanguíneos, las vías respiratorias y los huesos. Es un procedimiento rápido, no invasivo y de bajo costo, que emplea pequeñas dosis de radiación ionizante para generar imágenes del tórax y sus órganos. Se utiliza comúnmente en la detección de enfermedades respiratorias como neumonía, tuberculosis, cáncer de pulmón, así como en el monitoreo de enfermedades crónicas y en la evaluación de traumatismos torácicos.

La Rx de Tórax además, es una técnica simple que se puede ajustar a las condiciones del paciente que se puede realizar estando este:

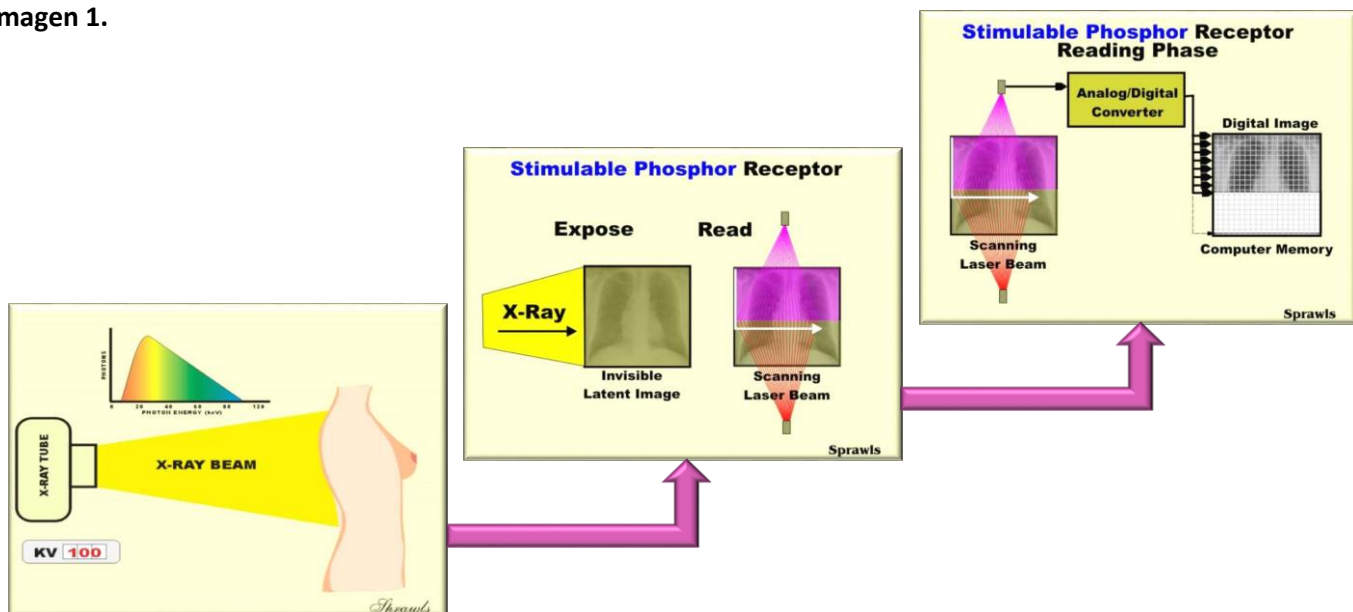
- De pie
- Sentado
- Decúbito

Formación de la Imagen

Es importante saber cómo se genera la imagen radiológica para comprender el comportamiento de los tejidos y como estos se visualizan en la imagen radiológica.

El proceso de formación de imagen parte cuando el haz de rayos x atraviesa los tejidos, parte de estos rayos x son absorbidos y atenuados por el cuerpo. Al impactar con el receptor de imagen, este captura la información del haz atenuado y es transformado en imagen por un detector/convertidor a través de un proceso electrónico que digitaliza y transforma en imagen esta lectura.

Imagen 1.



Fuente: <http://www.sprawls.org/resources/index.html#RADIATION>

CALIDAD DE IMAGEN

Existen varias características que afectan la calidad de imagen de una radiografía. Es importante conocerlas, saber su origen, reconocerlas y saber cómo mejorarlas. Imagen 2.

Dentro de los factores más relevantes se pueden mencionar los siguientes:

Resolución Espacial: Hace referencia a la capacidad de distinguir entre dos elementos que están muy juntos.

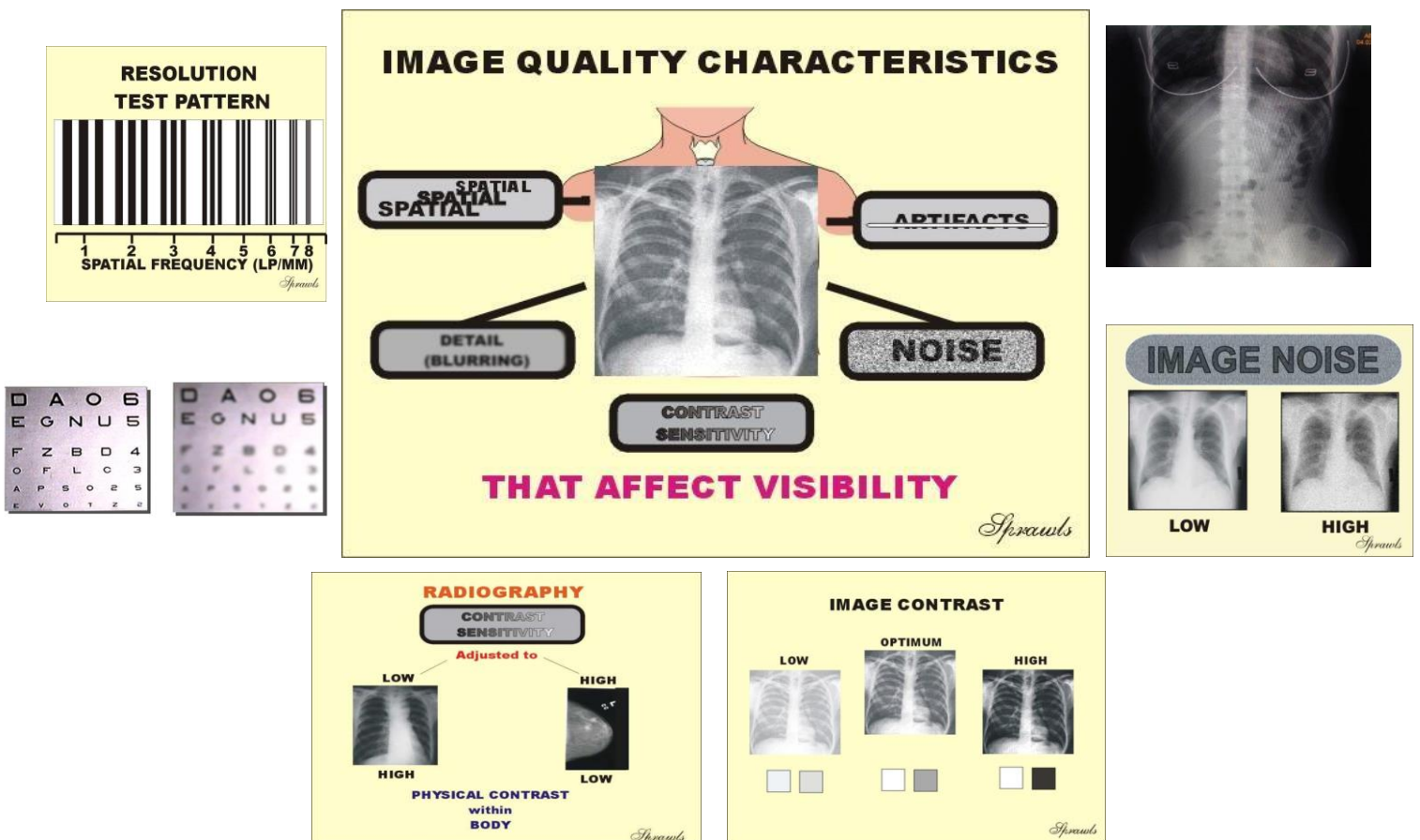
Blurring: Se refiere a la Nitidez o borrosidad con que se pueden observar los elementos de una imagen.

Resolución de contraste: Da cuenta de la escala de grises de la imagen (niveles de blanco y negro).

Artefactos: Es todo elemento ajeno a la imagen.

Ruido: El Ruido se refiere a la porosidad y se relaciona con la dosis de radiación.

Imagen 2.

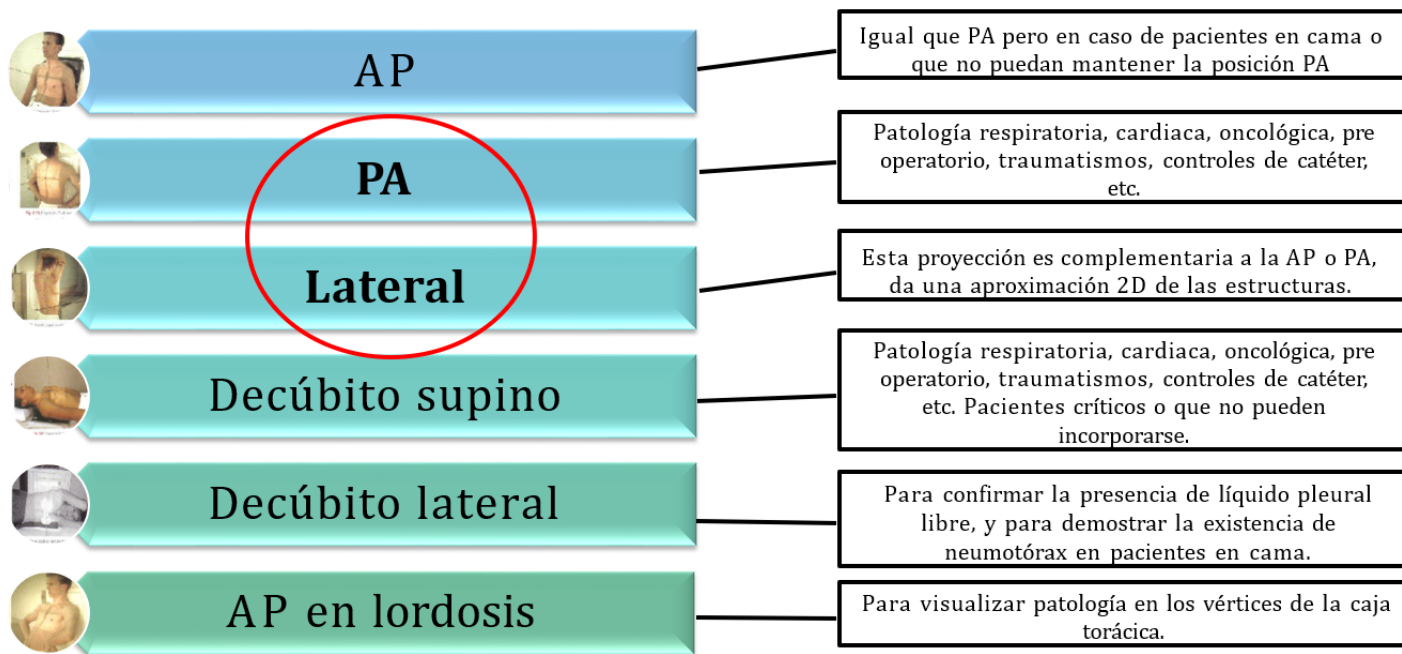


Fuente: <http://www.sprawls.org/resources/index.html#RADIATION>

RX TÓRAX PROYECCIONES E INDICACIONES

La radiografía de tórax se puede adquirir en distintas proyecciones. Es importante conocerlas, identificarlas y conocer para qué diagnósticos sirve cada una de ellas. Esto permite realizar una indicación que sea pertinente de acuerdo a la condición del paciente y a lo que se desea descartar o confirmar.

Imagen 3.



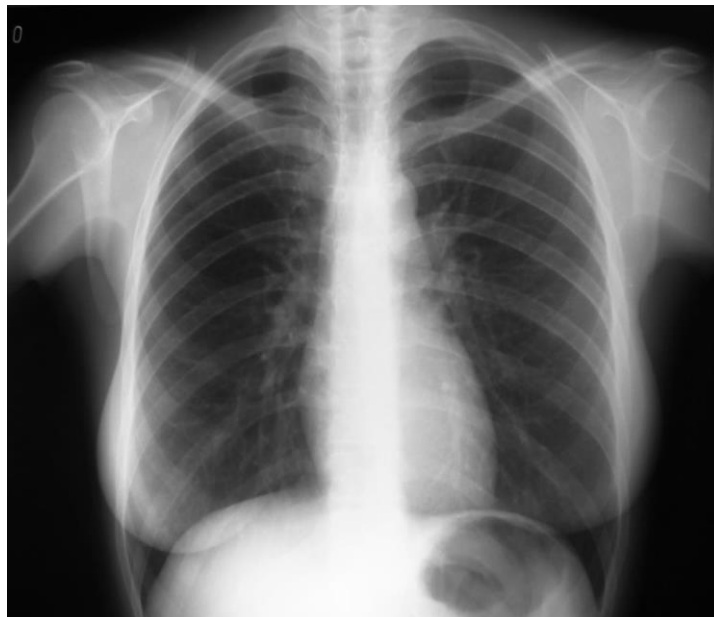Fuente: Creación propia

CRITERIOS RADIOLÓGICOS

Rx PA Tórax

Debe verse:

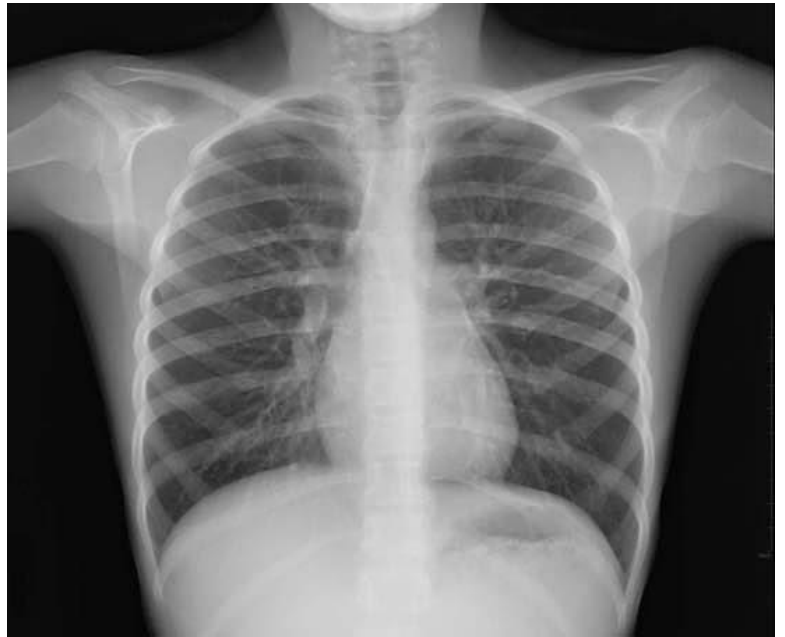- Ambos pulmones, desde vértices a ángulos costofrénicos
- Tráquea llena de aire desde T1 hacia abajo
- Contorno de regiones hiliares, el corazón, los grandes vasos y el tórax óseo.
- Inspiración completa sin movimiento. Se observa un mínimo de 10 costillas posteriores por encima del diafragma.
- Sin rotación. Procesos espinosos alineados, clavículas equidistantes al esternón, escápulas simétricas respecto a la primera costilla.
- Densidad y contraste adecuado sin artefactos



Rx AP Tórax

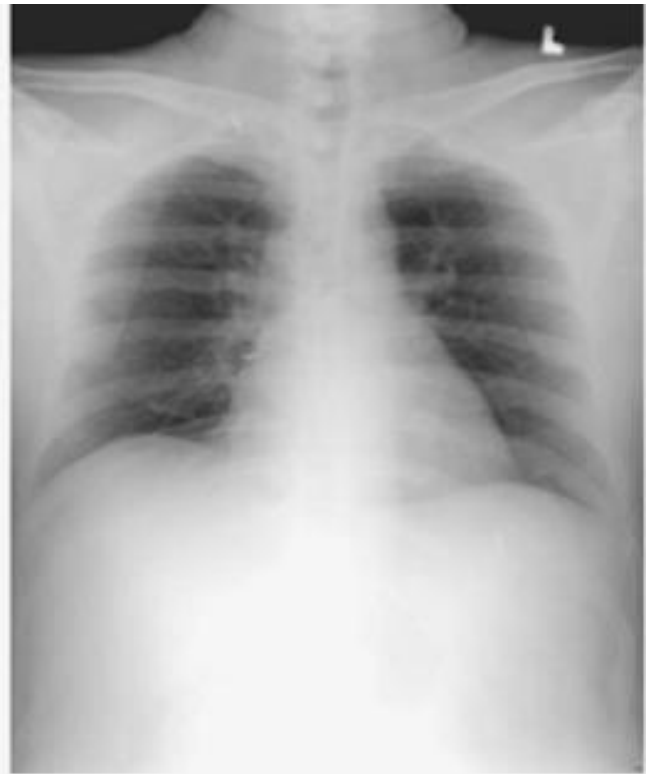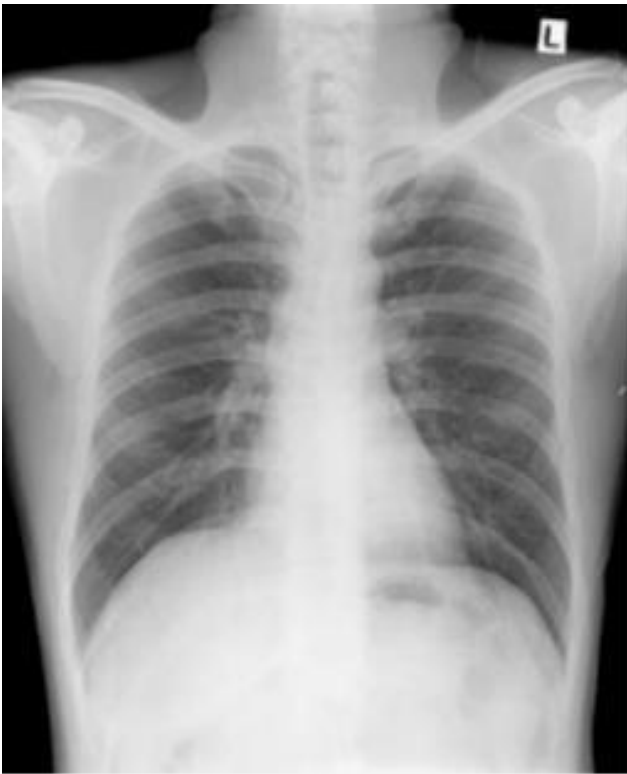Similares a PA, excepto:

- El corazón se observa más grande
- En general la inspiración es menos profunda y sólo se apreciarán 8 o 9 costillas posteriores por encima del diafragma (pulmones con aspecto más denso, por menor cantidad de aire)
- Sin rotación
- Densidad y contraste adecuado sin artefactos



TÓRAX PA V/S TÓRAX AP

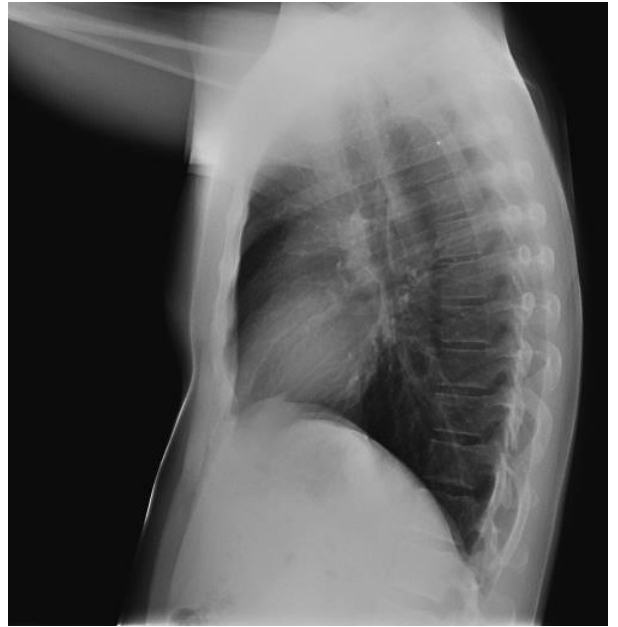Imagen 4.



En Tórax AP veremos las clavículas sobre los vértices pulmonares, el corazón de un tamaño más grande, las costillas un poco más horizontales, escapulas dentro de los campos pulmonares.

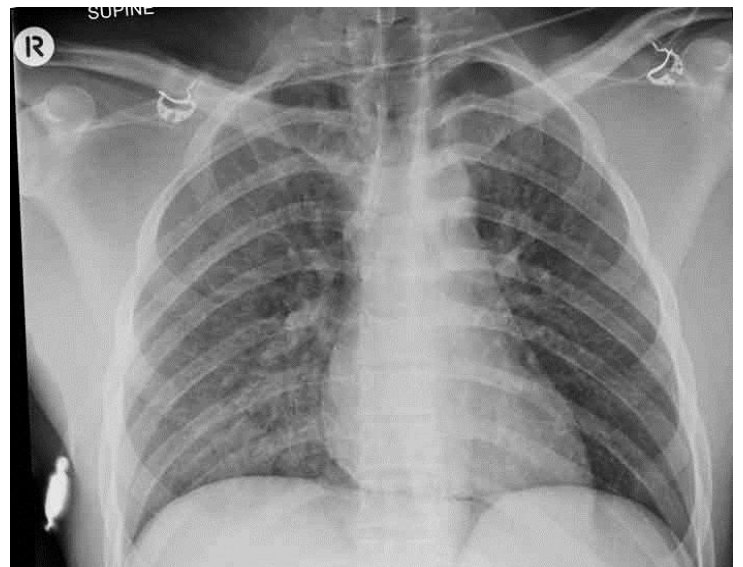
Rx Lateral Tórax

- Visualizar ambos pulmones desde vértices a ángulos costofrénicos y desde el esternón desde la parte anterior hasta las costillas posteriores.
- Sin movimiento
- Exposición y escala de contraste alta, suficiente para observar contorno de las costillas y la trama pulmonar a través de la silueta cardiaca y las áreas superiores de los pulmones.



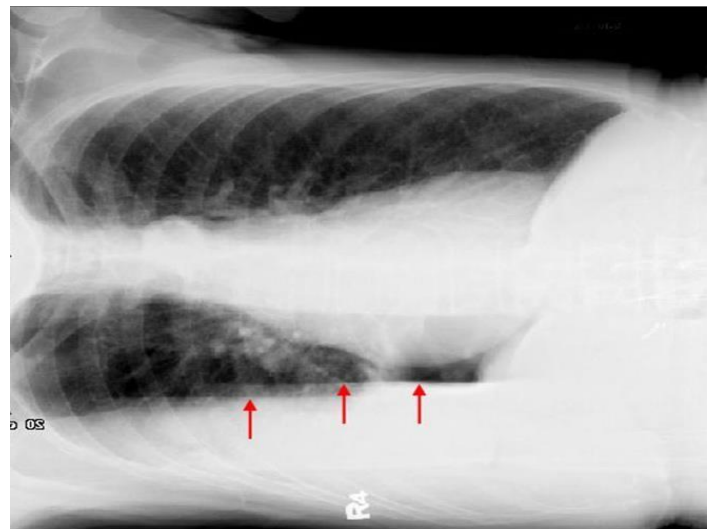Rx Tórax Decúbito Supino

- El corazón se observa más grande
- En general la inspiración es menos profunda y sólo se apreciarán 8 o 9 costillas posteriores por encima del diafragma (pulmones con aspecto más denso, por menor cantidad de aire)
- Densidad y contraste adecuado sin artefactos
- Desaparece burbuja gástrica
- Sin movimiento



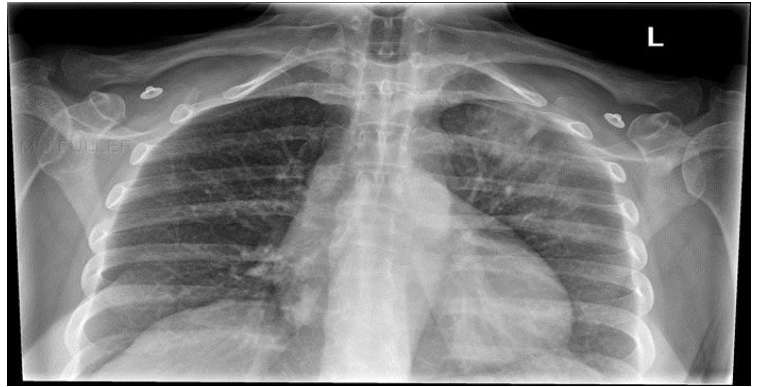Rx Tórax Decúbito Lateral

- Visualizar ambos pulmones desde vértices a ángulos costofrénicos
- Sin movimiento
- Sin rotación, igual distancia entre columna y los bordes costales laterales de ambos lados; las articulaciones esternoclaviculares deben estar a la misma distancia de la columna.
- Los brazos no deben superponerse a la parte superior de los pulmones.



Rx Tórax en Lordosis o Hiperlordótica

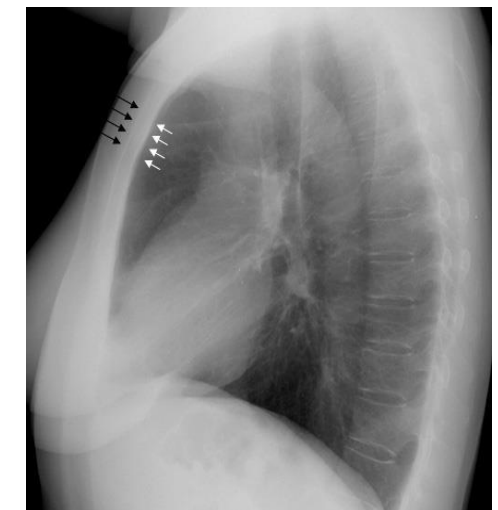
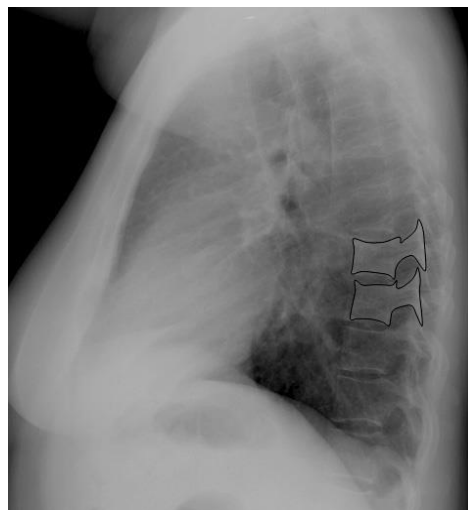
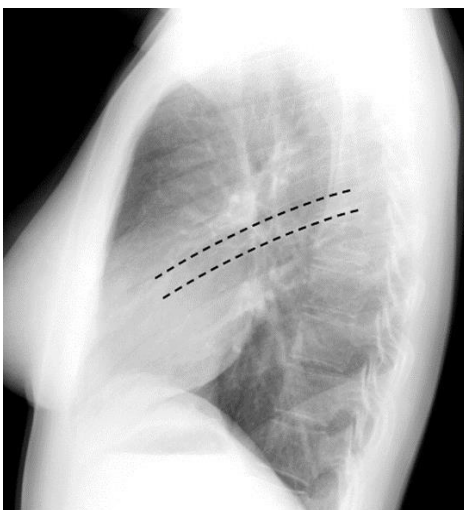
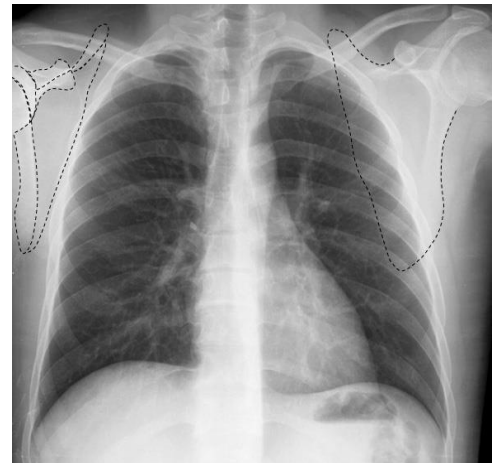
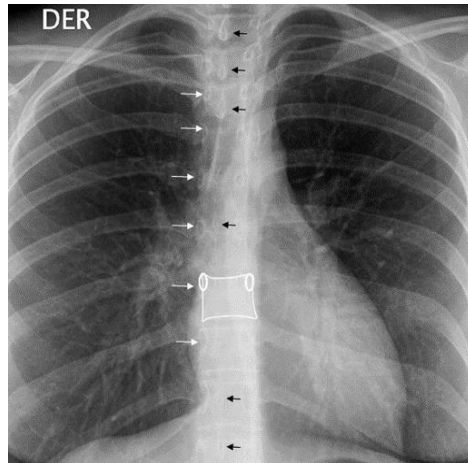
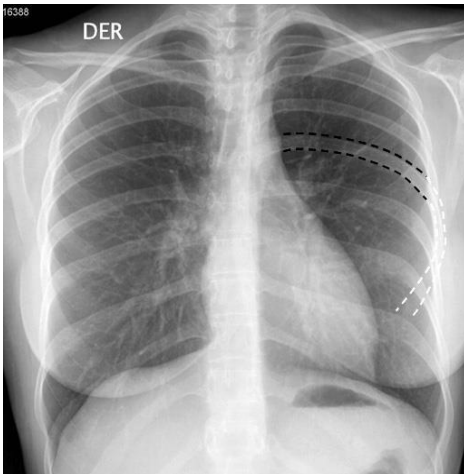
- Clavículas desproyectadas y horizontales sobre los vértices pulmonares
- Sin rotación del tronco
- Las costillas se observan distorsionadas, con las posteriores casi horizontales y superpuestas a las anteriores



ANATOMÍA RADIOLÓGICA DEL TÓRAX

El tórax óseo está compuesto por:

- Costillas
- Clavícula
- Columna
- Escápula
- Esternón

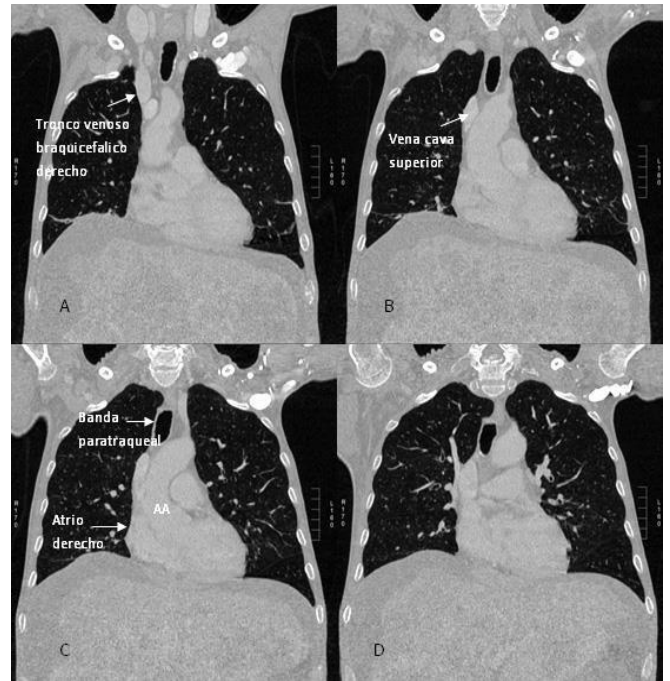
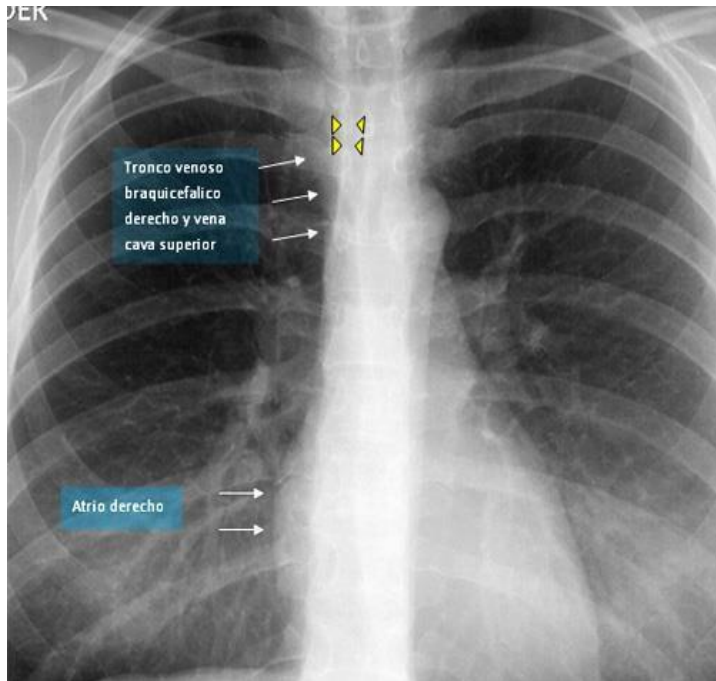


MEDIASTINO

Respecto al mediastino, se visualizan los contornos mediastínicos en la Rx de tórax. Se puede clasificar de la siguiente forma y están conformados por las estructuras que se describen a continuación.

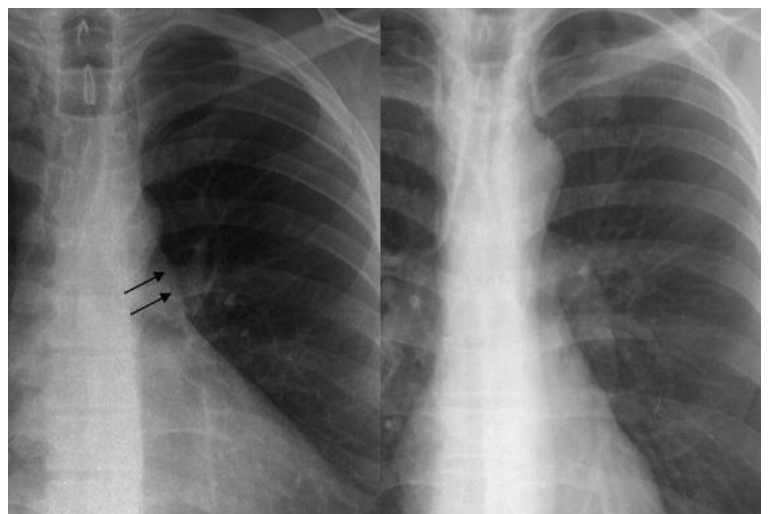
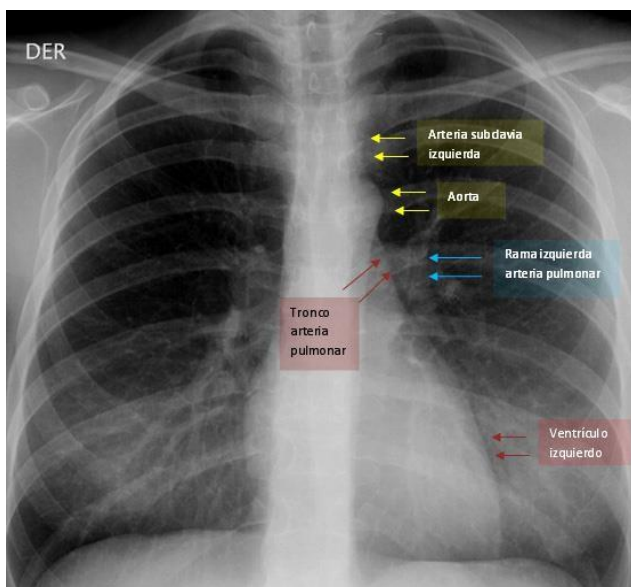
Contorno Mediastínico Derecho

- Tronco Venoso Braquiocefálico Derecho
- Vena Cava Superior
- Atrio Derecho



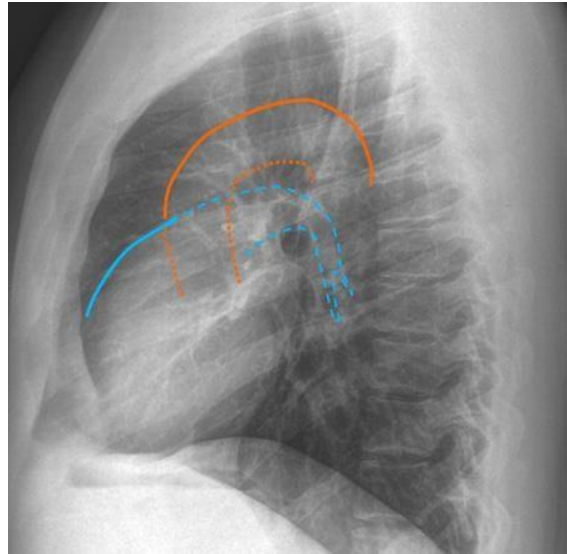
Contorno Mediastínico Izquierdo

- Arteria Subclavia Izquierda
- Borde Posterior del Arco Aórtico
- Ventrículo Izquierdo



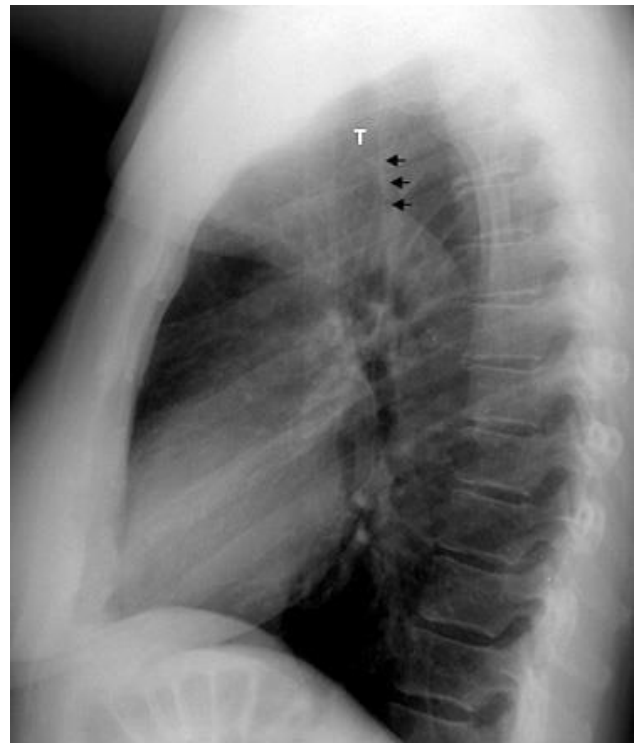
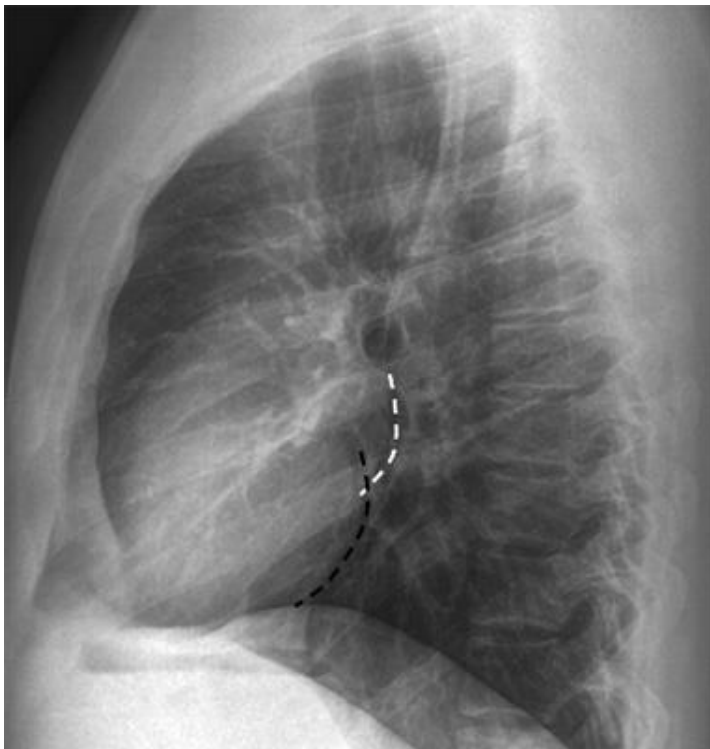
Contorno Mediastínico Anterior

- Ventriculo Derecho
- Aorta Ascendente (1/3 superior)
- Parte del Tronco de la Arteria Pulmonar (2/3 inferiores)

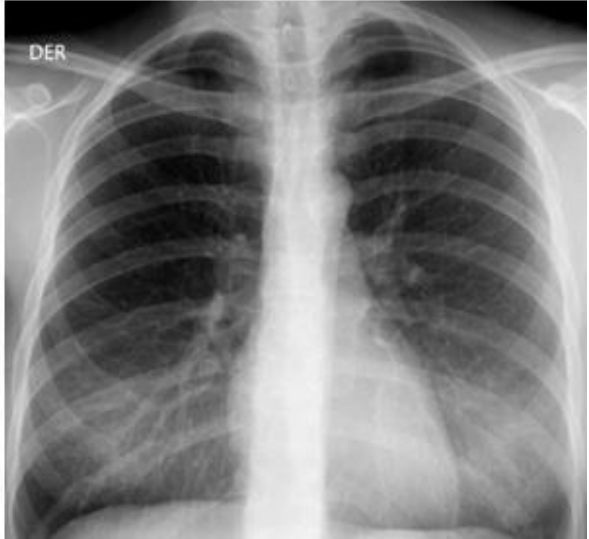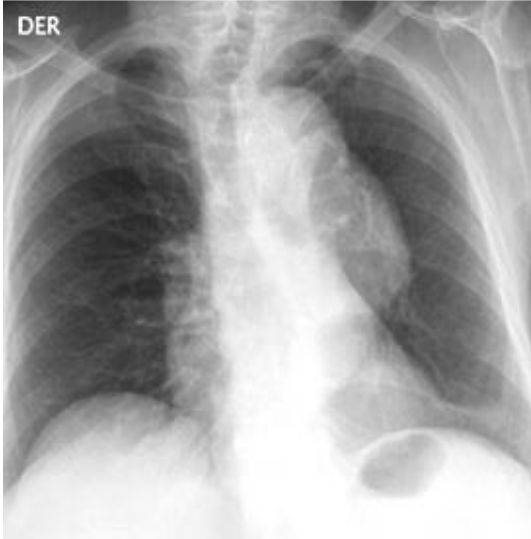
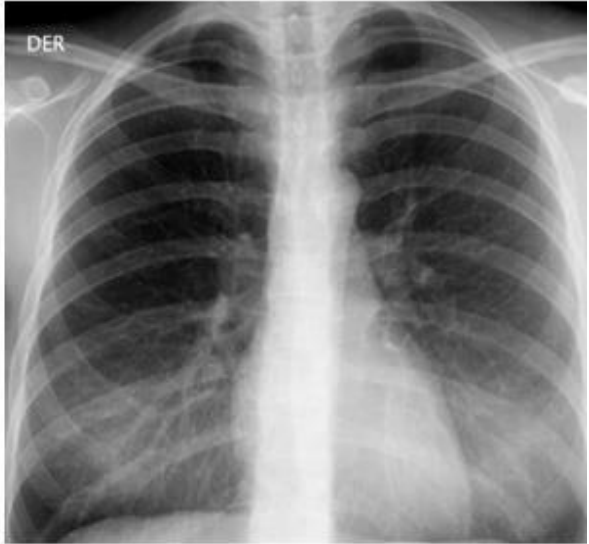
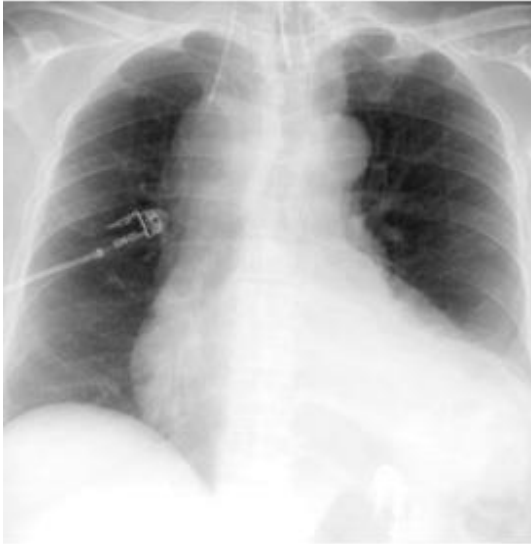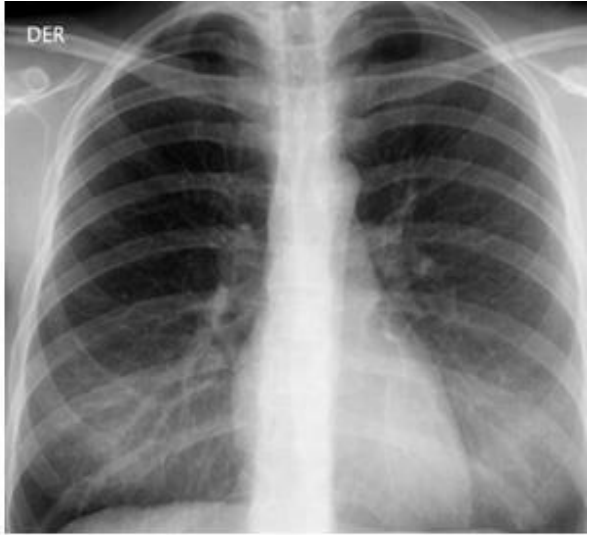


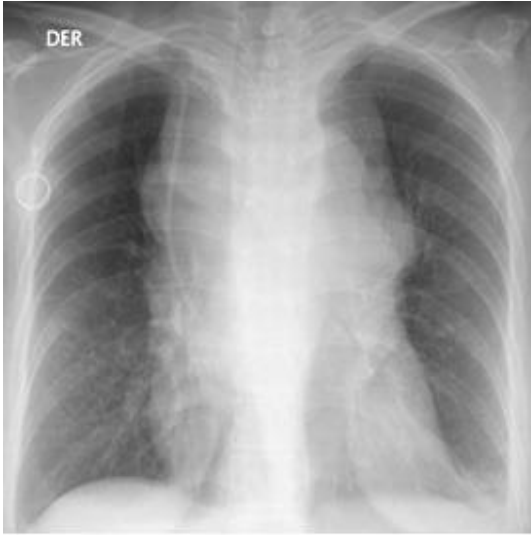Contorno Mediastínico Posterior

- Atrio Izquierdo
- Ventriculo Izquierdo
- Banda Paratraqueal Posterior (pared de la tráquea y esófago)

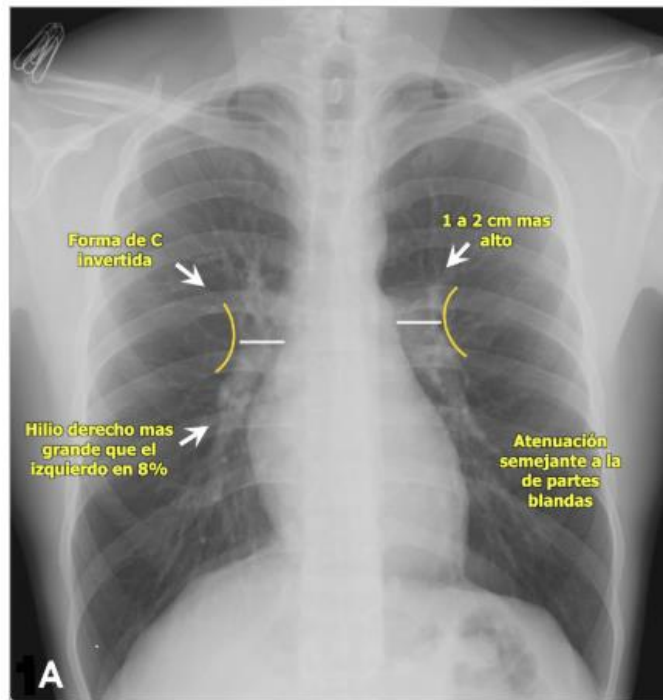


MEDIASTINO PATOLÓGICO V/S MEDIASTINO NORMAL



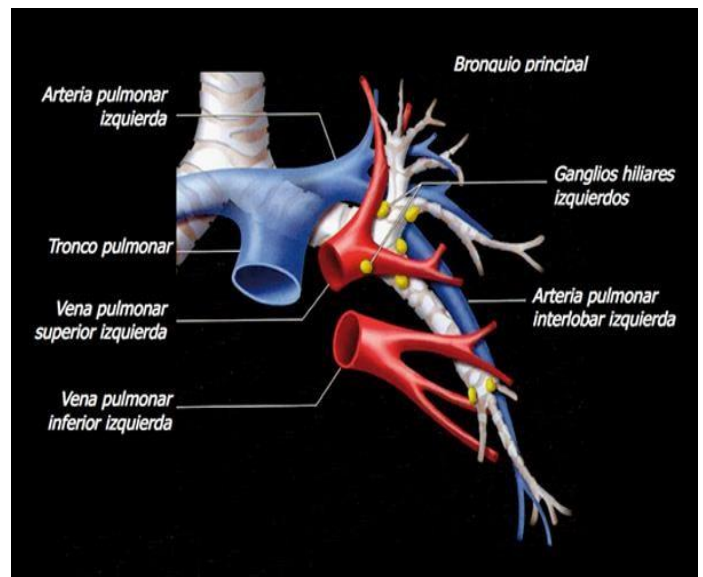
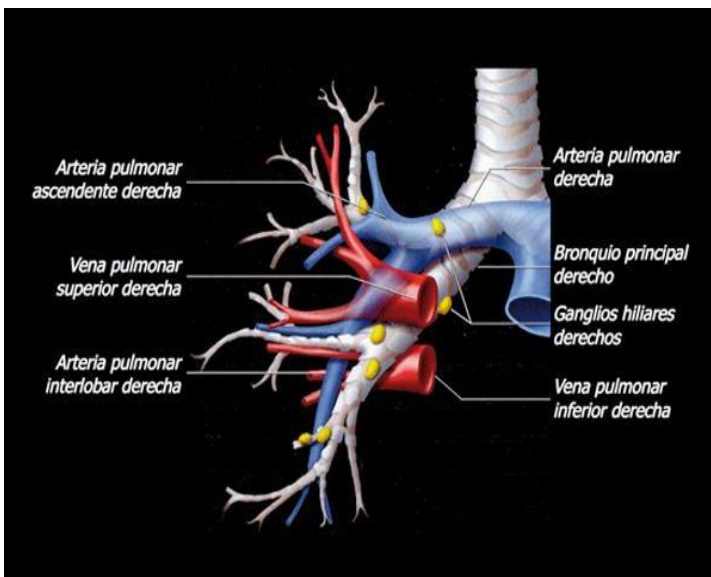
HILIOS PULMONARES

Anatómicamente son el conjunto de vasos, bronquios, nervios que desde el mediastino penetran al pulmón, más algunos ganglios linfáticos pequeños. Su principal componente radiográfico al lado derecho son las ramas de la arteria pulmonar derecha, mientras que al lado izquierdo son la arteria pulmonar izquierda en sí misma y sus divisiones. En condiciones normales, los demás componentes contribuyen poco a las sombras hiliares. El hilio derecho se encuentra aproximadamente 1,5 cm más bajo que el izquierdo. Los hilios se proyectan en forma de “C” a cada lado² en la proyección PA de tórax.

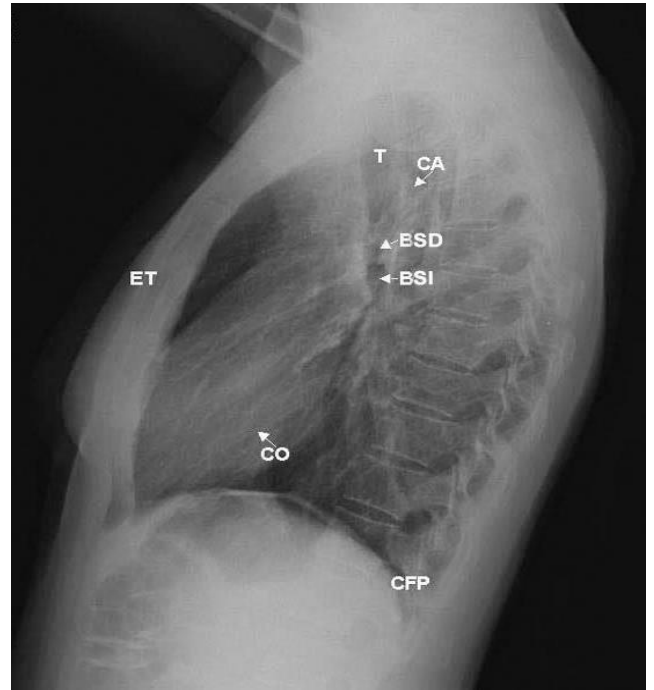
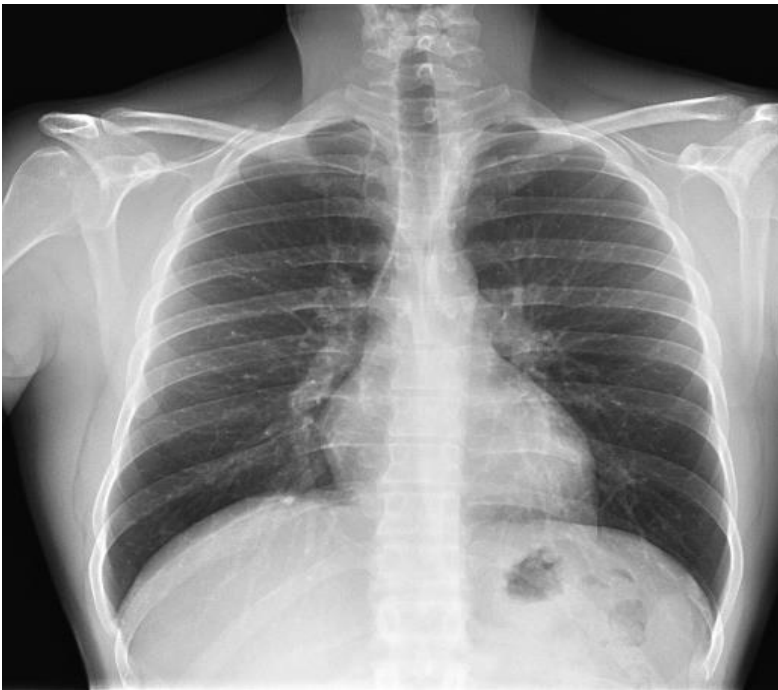

Fuente: T. Ludena et al. El hilio pulmonar, dos signos radiológicos clásicos para descifrarlo. Radiología 64 (2022) 60-68. Disponible en: <https://www.elsevier.es/es-revista-radiologia-119-articulo-el-hilio-pulmonar-dos-signos-S0033833820301284?newsletter=true>

Anatomía de los Hilios Pulmonares

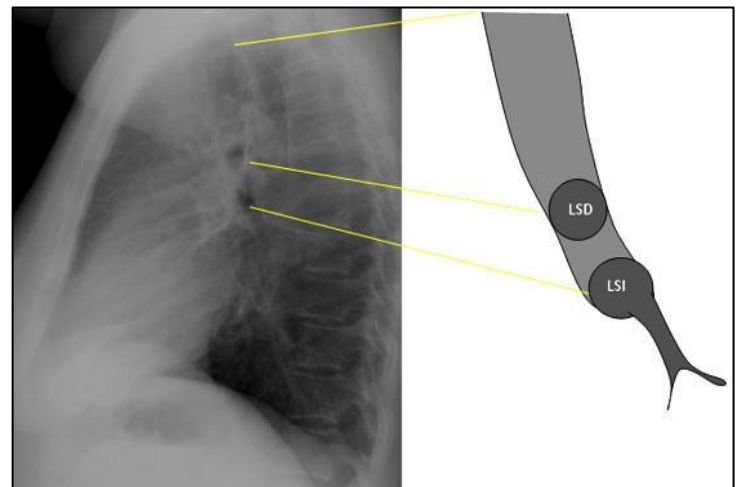
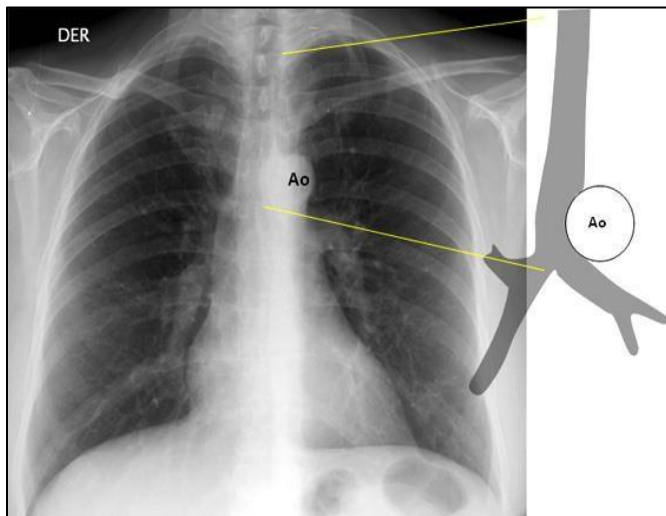


Actividad: Correlacionar las estructuras de las imágenes anteriores con las siguientes radiografías.



VÍA AÉREA

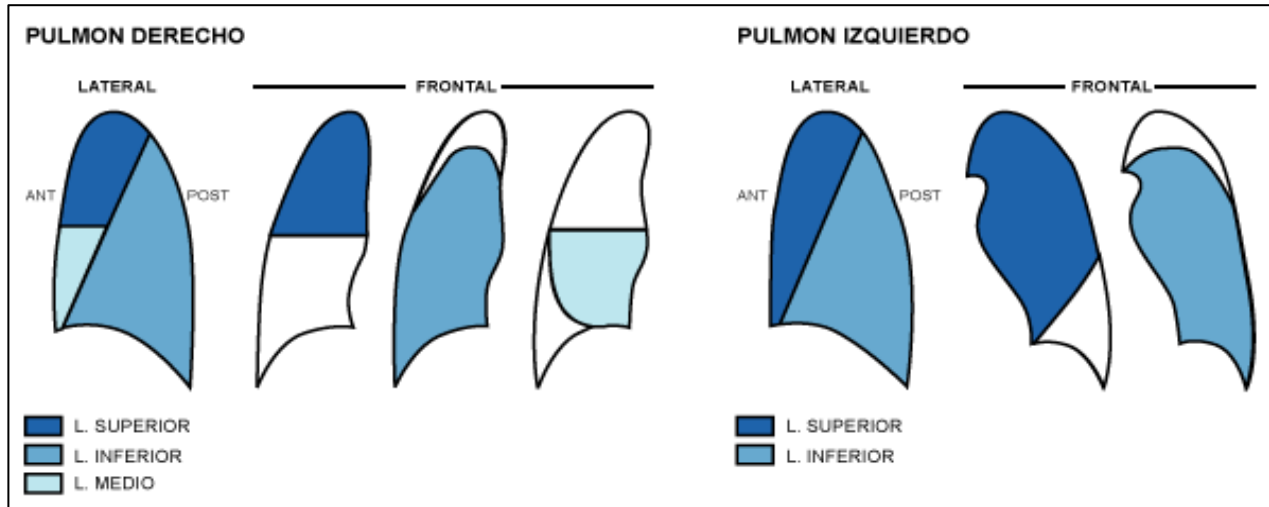
En la proyección de tórax PA, la tráquea se ve como una tenue columna aérea que baja por la línea media, desviándose ligeramente a la derecha a nivel del cayado aórtico. Los bronquios se observan un poco por debajo del nivel del botón aórtico y se separan en dos columnas aéreas de los bronquios derecho e izquierdo, formando la carina de ángulo variable. En la proyección lateral los bronquios contrastan como claridades redondeadas superpuestas al eje traqueal, el bronquio derecho se sitúa más alto que el bronquio izquierdo como se muestra en la siguiente imagen.



“La Tráquea debe medir >1 cm y no mayor a 3 cm de diámetro”.

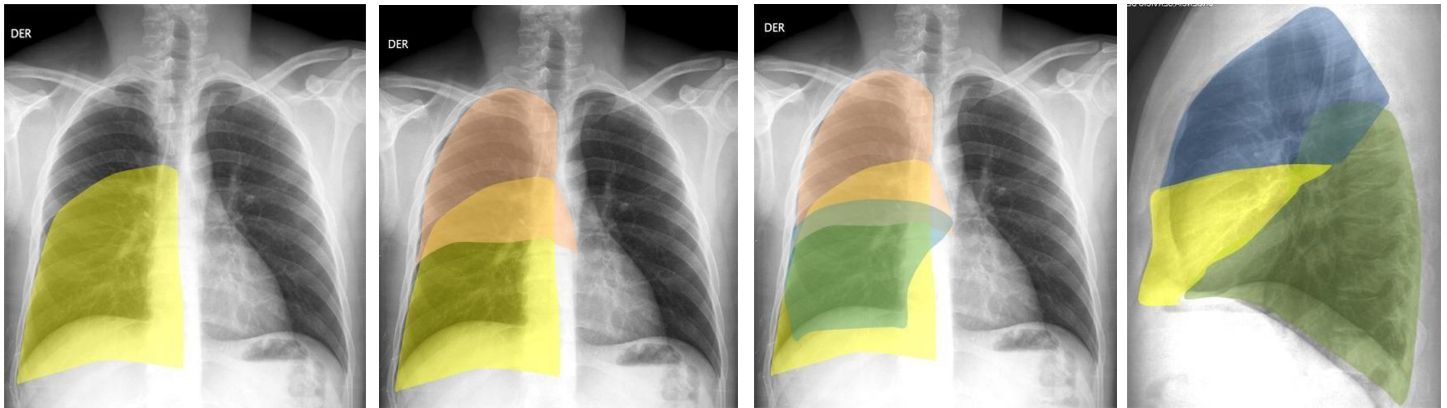
PULMONES

El pulmón derecho se encuentra dividido en tres lóbulos: el superior, medio e inferior, por dos cisuras la oblicua o mayor y la horizontal o menor. El izquierdo se divide en dos lóbulos el superior y el inferior por una cisura mayor u oblicua. Respecto al parénquima pulmonar, el aire, las paredes bronquiales, los tabiques alveolares y el intersticio no son identificables en la imagen radiográfica normal. La trama que se logra visualizar en los campos pulmonares corresponde a los vasos pulmonares llenos de sangre que contrastan con el parénquima pulmonar lleno de aire.

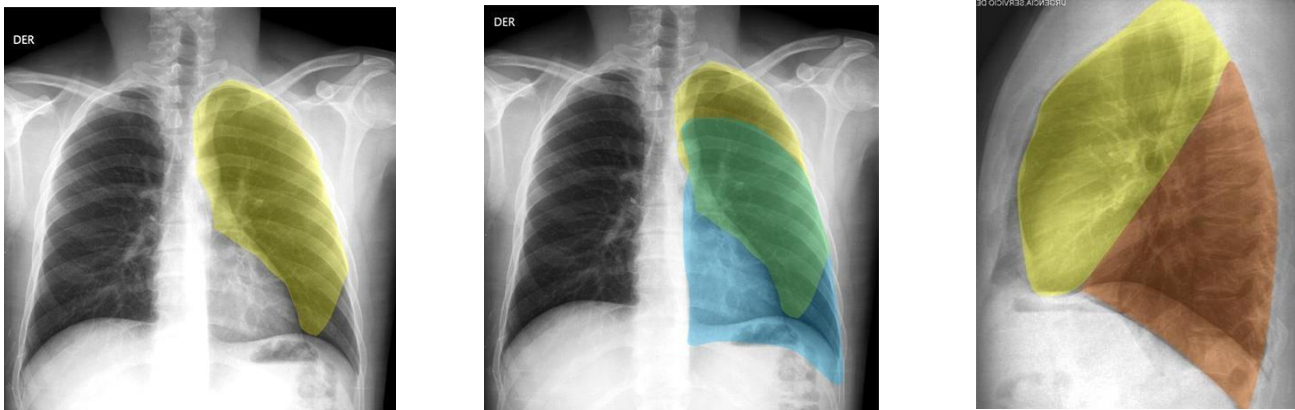


Fuente: <https://anatomia.medicina.uc.cl/extmed/modulos-autoinstructivos-respiratorio/AparatoRespiratorio/22Radiologia.html>

Pulmón derecho

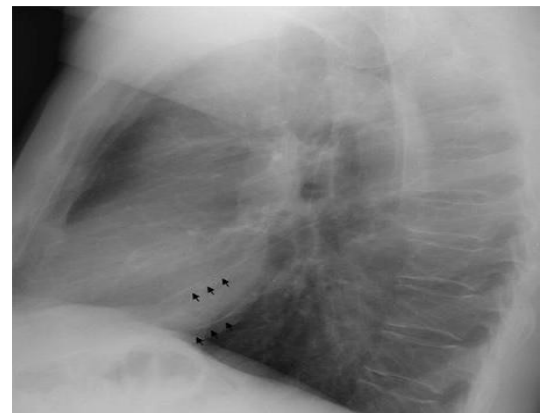
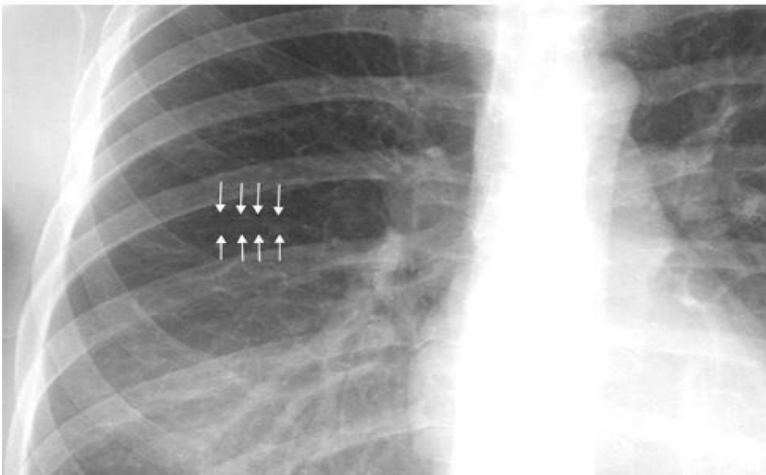
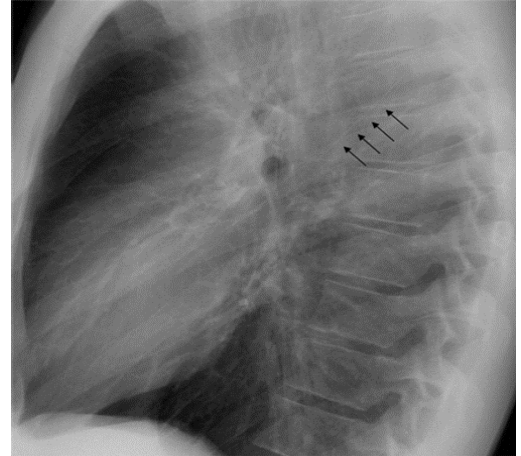
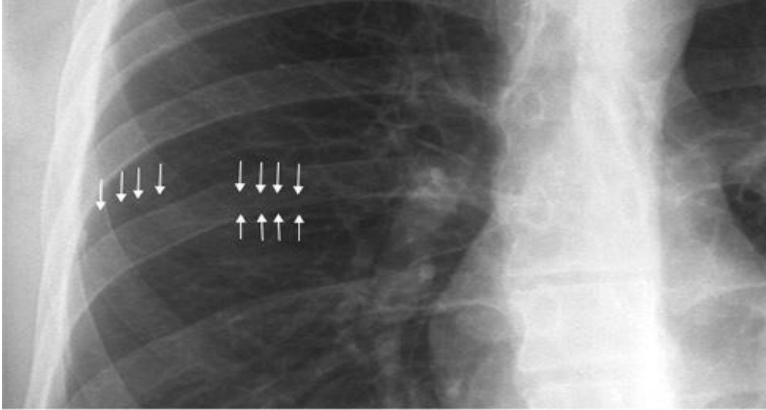


Pulmón izquierdo

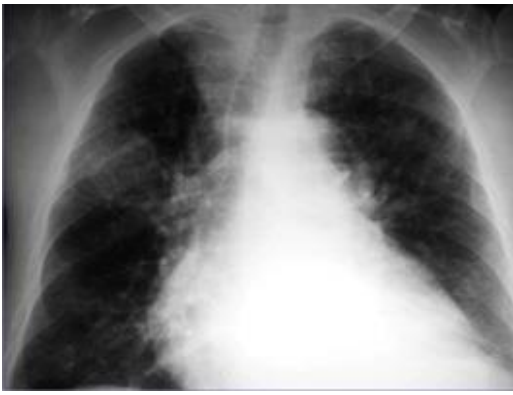

CISURAS PULMONARES

Respecto a las cisuras pulmonares, como la pleura tiene aire por ambos lados, esto da origen a una fina imagen lineal en las zonas en que los rayos la atraviesan tangencialmente. La cisura menor u horizontal del lado derecho es visible frecuentemente en la radiografía PA y casi siempre en la lateral. Las cisuras mayores u oblicuas no son apreciables en la proyección PA, pero suelen verse en la lateral como finas líneas oblicuas de atrás a adelante y de arriba a abajo.

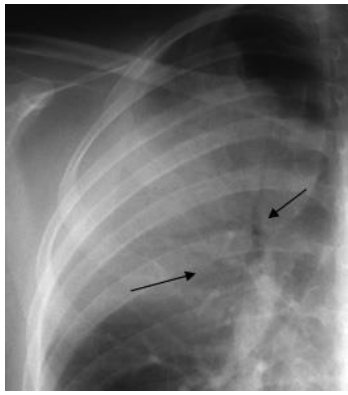


SIGNOS RADIOLÓGICOS BÁSICOS



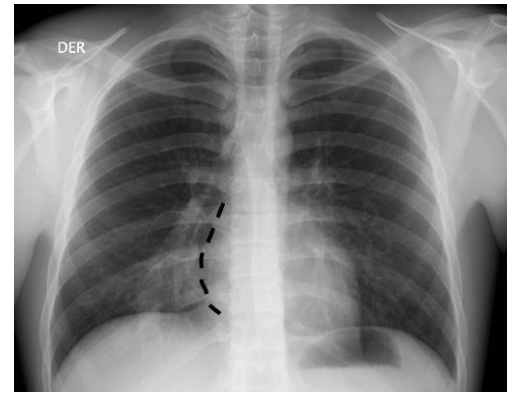
Aumento de densidad

El parénquima pulmonar normal se ve negro en la radiografía, cuando existe algún relleno alveolar con contenido denso por ejemplo líquido (edema), exudado (neumonía) o colapso (atelectasia) se produce un aumento de densidad en el pulmón.



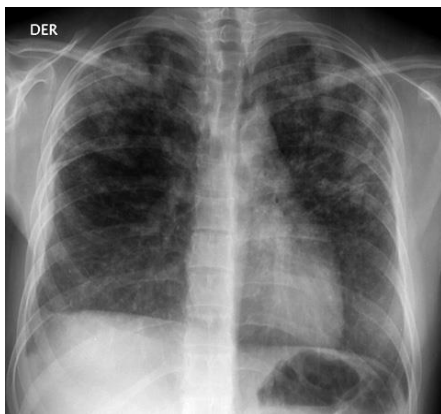Broncograma aéreo

Los bronquios en un pulmón normal no contrastan con el parénquima lleno de aire, cuando los alveolos están ocupados con líquido u otro contenido más denso, los bronquios contrastan formando la imagen que se observa arriba



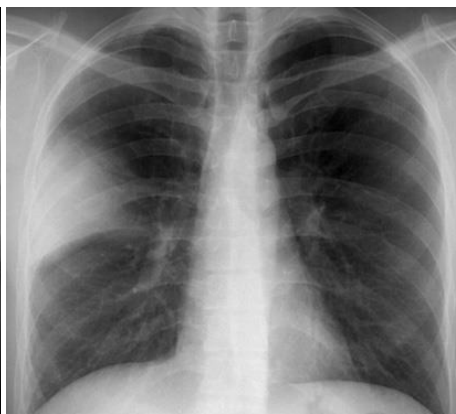
Signo de la silueta

Si a una estructura que normalmente da origen a una silueta de borde preciso, se le adosa otra de similar densidad, desaparece el contraste y con ello, la silueta de esa estructura, como el borde cardiaco derecho, por ejemplo.



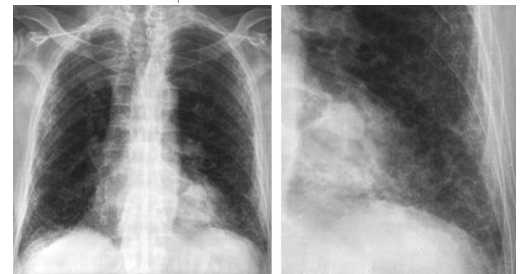
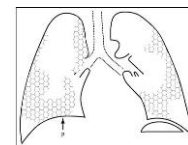
Relleno alveolar

El relleno alveolar se debe al reemplazo del aire en los alveolos por exudado, líquido, tejido neoplásico, etc y su unidad básica es la “sombra acinar” debido al compromiso de los acinos. La fusión de sombras acinares da origen a las imágenes llamadas “condensaciones”.



Signo de la cisura

Cuando disminuye el aire de los alveolos, sin que haya un reemplazo del contenido alveolar, se produce una disminución del volumen de la zona pulmonar comprometida que se llama “Atelectasia”. Cuando el colapso alveolar es parcial la atelectasia puede detectarse por signos radiológico indirectos provocados por el desplazamiento de estructuras torácicas tales como las cisuras.

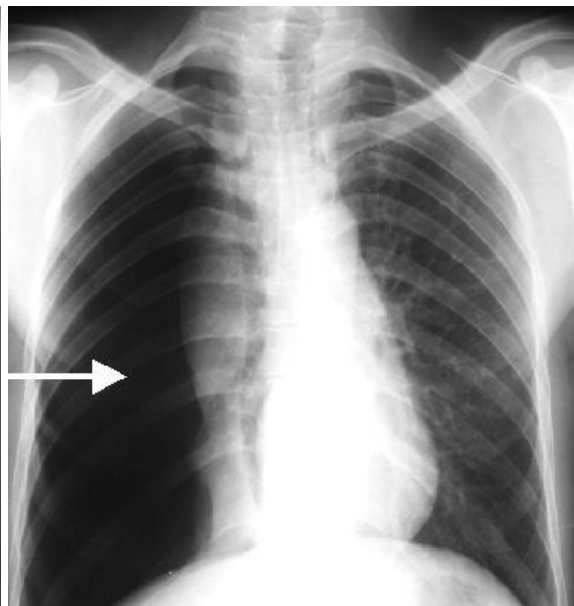
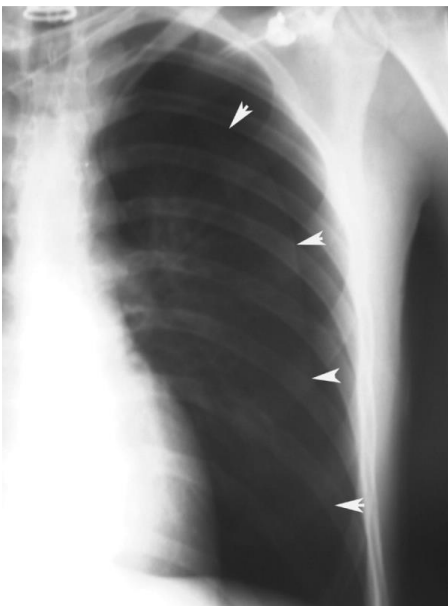
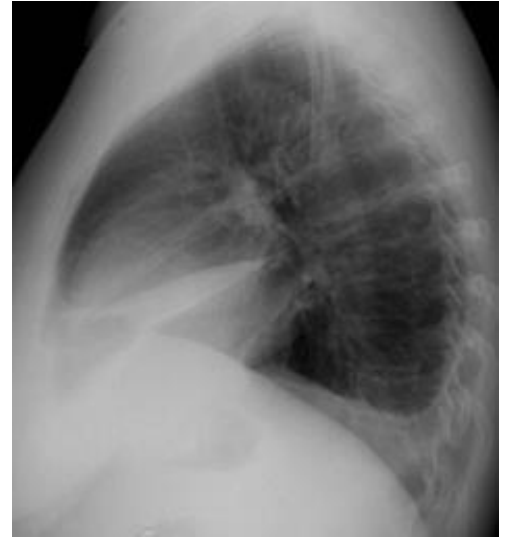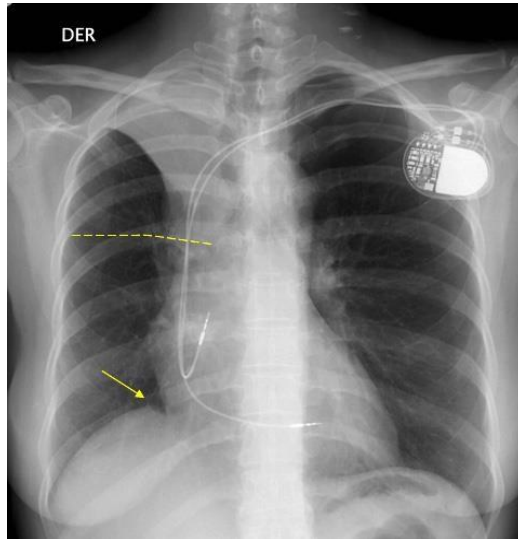


Patrón reticular

Se caracteriza por la presencia de una fina trama de líneas u opacidades lineales que se asemejan a una red en el parénquima pulmonar, que corresponden a dilataciones bronquiolares secundarias a la retracción fibrótica terminal del parénquima pulmonar.

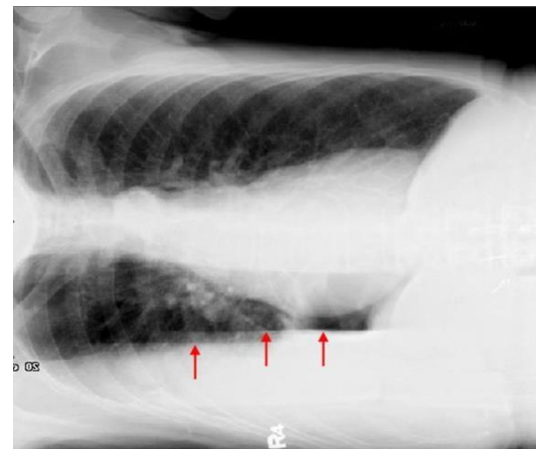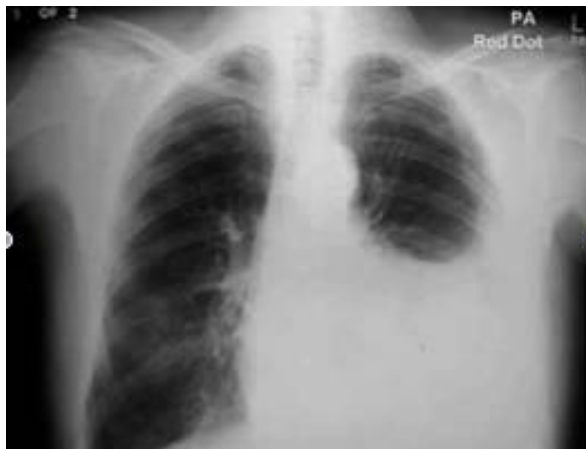Signos de Atelectasia

- Ascenso del diafragma
- Desviación del mediastino
- Desplazamiento de cisuras, vasos o tráqueas
- Estrechamiento de los espacios intercostales



Neumotórax

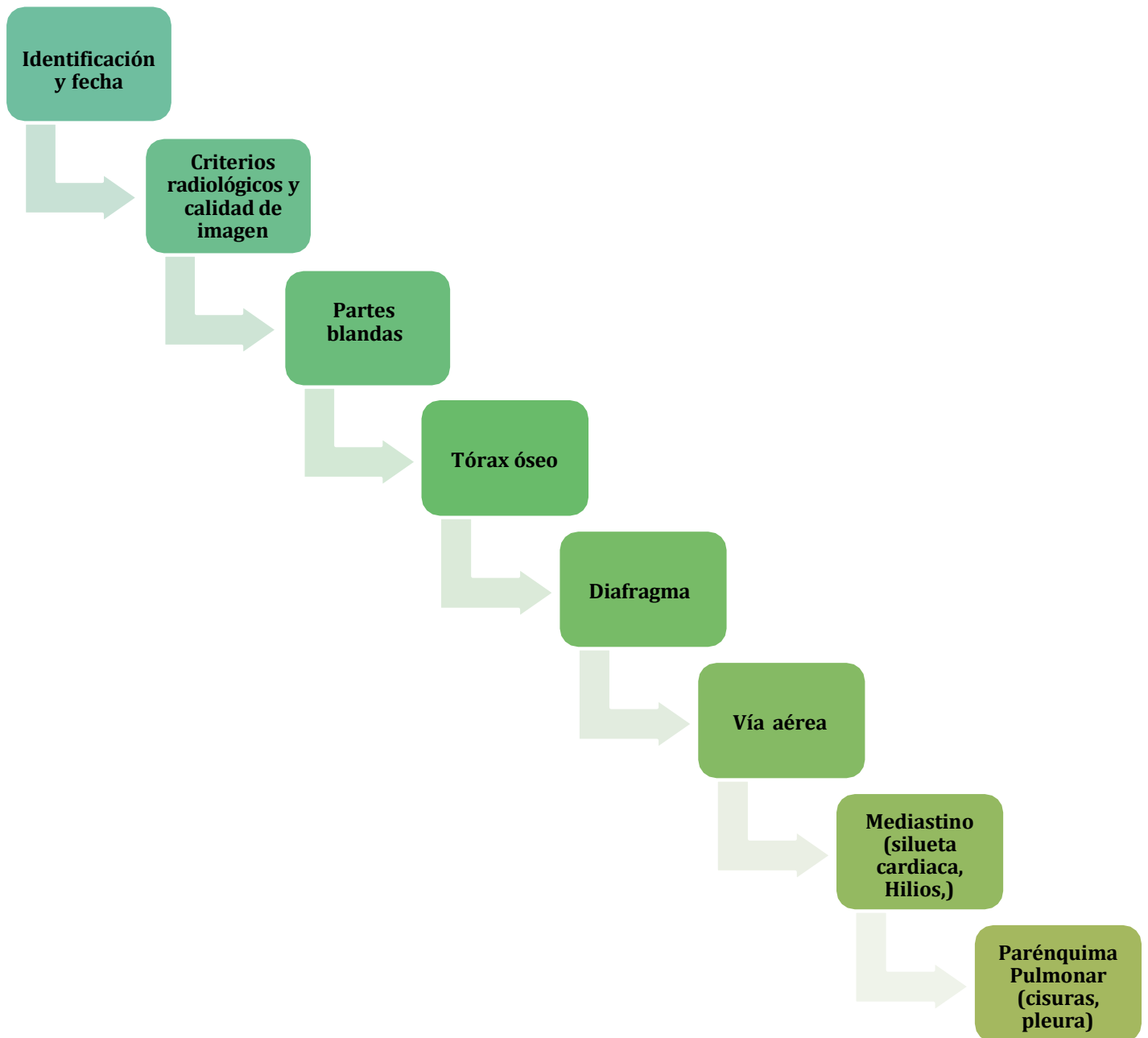
El paso de aire a la cavidad pleural ya sea por ruptura del pulmón o por una herida parietal produce la formación de una cámara aérea entre la pared torácica y el pulmón que, al disminuir la presión negativa intrapleural, se retrae por efecto de su elasticidad.



Derrame pleural

Acumulación de líquido en la pleura o derrame pleural se produce un “velamiento” homogéneo que se distribuye de acuerdo a la ley de gravedad. La acumulación del líquido pleural se inicia entre el diafragma y el pulmón, pasa ocupar primero los senos costo diafragmáticos que son la parte más pendiente de la cavidad pleural.

¿CÓMO ABORDAR UNA RX DE TÓRAX?



BIBLIOGRAFIA

1. <https://anatomia.medicina.uc.cl/extmed/modulos-autoinstructivos-respiratorio/ModRespiratorio/Mod1RxTx/HomeRxTx.html>
2. <http://www.sprawls.org/>
3. El hilio pulmonar, dos signos radiológicos clásicos para descifrarlo. T. Ludena et al. Radiología 64 (2022) 60-68. Disponible en: <https://www.elsevier.es/es-revista-radiologia-119-articulo-el-hilio-pulmonar-dos-signos-S0033833820301284?newsletter=true>
4. Lines and Stripes: Where Did They Go? —From Conventional Radiography to CT. Gibbs et al. RadioGraphics 2007; 27:33– 48
5. <https://radiologyassistant.nl/chest/chest-x-ray/basic-interpretation>